


La anamnesis, una herramienta diagnóstica poderosa en tiempos de medicina tecnológica e inteligencia artificial. Análisis y reflexión de un caso

Anamnesis is a powerful diagnostic tool in times of technological medicine and artificial intelligence. Analysis and reflection of a case

Jorge Luis Vélez-Páez^{1,2}  · Jhonny Carranza^{3*}, Manuel Luis Avellanas Chavala⁴

1. Universidad Central del Ecuador, Facultad de Ciencias Médicas, Escuela de Medicina, Quito, Ecuador.
2. Hospital Pablo Arturo Suárez, Centro de Investigación Clínica y Traslacional, Unidad de Terapia Intensiva, Quito, Ecuador.
3. Hospital Pablo Arturo Suárez, Centro de Investigación Clínica y Traslacional, Servicio de Hematología.
4. Universidad de Zaragoza, Facultad de Ciencias de la Salud, Huesca, España.

* Correspondence: jlvelez@uce.edu.ec

Available from: <http://dx.doi.org/10.21931/BJ/2024.01.02.3>

RESUMEN

La medicina es una amalgama de arte y ciencia, que parte del subjetivismo de una entrevista (anamnesis) y pasa al objetivismo del examen físico, la analítica, la imagen y se soporta con técnicas de monitoreo de los sistemas que cada vez son más sofisticados y que se alimentan actualmente de algoritmos clínicos derivados de machine learning e inteligencia artificial. Pese a los avances descritos, si el primer punto que es la extracción correcta de datos en la entrevista clínica es deficiente, todo lo subsiguiente puede desvanecerse. El motivo de relatar este caso clínico es para reflexionar, sobre como un dato extraído con intuición clínica, revelo un antecedente destacado, que formuló un diagnóstico impensado y que con la terapéutica adecuada cambió un rumbo trágico inminente en un paciente joven, que pese a estar con un monitoreo avanzado y en ventilación mecánica no tenía diagnóstico y su pronóstico era fatal a corto plazo.

Palabras claves: anamnesis, exploración física, analítica, diagnóstico por imagen, seguimiento, aprendizaje automático, inteligencia artificial

ABSTRACT

Medicine is an amalgam of art and science, which starts from the subjectivism of an interview (anamnesis) and moves on to the objectivism of physical examination, analytics, and imaging and is supported by monitoring techniques of systems that are increasingly sophisticated and are currently fed by clinical algorithms derived from machine learning and artificial intelligence. Despite the advances described, if the first point, which is the correct extraction of data in the clinical interview, is deficient, everything subsequent can fade away.

The reason for reporting this clinical case is to reflect on how data extracted with clinical intuition revealed an outstanding antecedent, which formulated an unthinkable diagnosis and that with the appropriate therapy changed an imminent tragic course in a young patient, who despite being with advanced monitoring and on mechanical ventilation had no diagnosis. His prognosis was fatal in the short term.

Keywords: anamnesis, physical examination, analytical, diagnostic imaging, follow-up, automatic learning, artificial intelligence

CASO CLÍNICO Y CONTEXTO

Un hombre de 39 años, sin comorbilidades conocidas, se encuentra con respiraciones agónicas, tiene un distrés respiratorio agudo (SDRA), se pensó en una neumonía bacteriana, para la cual recibió terapia antibiótica versus una aparente vasculitis con anticuerpos ANCA positivos; estuvo en ventilación mecánica invasiva y luego de recibir dosis elevadas de esteroides, ya que presentó hemoptisis que se atribuyó a una hemorragia alveolar aguda¹, mejoró de manera importante, lo que permitió extubarlo, pero a las 48 horas, empeoró de manera marcada y ante un fallido retiro del ventilador va a ser intubado e ingresar al ventilador mecánico nuevamente.

Minutos antes de sedarlo e intubarlo, se le explica lo crítico de su condición y la probabilidad elevada de que fallezca, y se le consulta si hay algo que no nos contó, un viaje, un antecedente familiar, algo que no nos haya dicho en el interrogatorio clínico inicial. Su respuesta es jadeante y dificultosa ante una taquipnea de 50 respiraciones por minuto: “unas cuevas en el oriente (región amazónica del Ecuador) hace dos semanas”. Se lo intubó y se lo colocó en ventilación prona, su requerimiento de oxígeno era muy alto (FiO₂ 100% y PEEP de 15). Sus familiares, fueron comunicados y se le informa del inminente fallecimiento en los próximos minutos u horas.

Mientras se intuba, se revisó nuevamente su historia clínica, la información es correcta y ha sido verificada y contrastada con su familia, es un hombre relativamente sano antes de su trastorno respiratorio. Sin embargo, ante el antecedente del viaje a la cueva del oriente, el histoplasma se convierte en la posibilidad etiológica del SDRA actual, más aún cuando se descartó tuberculosis, pero él no estaba inmunosuprimido y no tenía VIH y aunque aquello no descartaba del todo el diagnóstico, lo hacía improbable.

Se preguntó nuevamente a su esposa y se le indagó sobre aquella visita a la cueva, recordó que una semana después tuvo un ligero resfrío, con sudoración leve y que cedió sin medicación, pero, que aunque su esposo tuvo un cuadro similar de inicio, a diferencia de ella, fue el gatillante del trastorno respiratorio que de manera inexorable empeoró y que hoy lo tiene sin diagnóstico en una insuficiencia respiratoria con compromiso vital inminente.

En la valoración de la mecánica pulmonar, ya en ventilación invasiva, se indica una elastancia pulmonar alta y la ventilación protectora es difícil de alcanzar, con PEEP de 20 y FiO₂ de 100%, alcanza una saturación de oxígeno 65% y su presión arterial de CO₂ es incompatible con la vida (120mmHg); la hemodinamia cae, hay hipotensión persistente pese a dos vasoactivos y el lactato asciende de manera caótica.

El cuadro clínico empezó como una neumonía grave y/o una vasculitis con hemorragia alveolar y hoy termina con un SDRA fulminante, refractario e idiopático. Se autoriza libre paso a la familia, que está visiblemente devastada.

El histoplasma, un hongo dimórfico que da cuadros respiratorios severos fundamentalmente en inmunosuprimidos, pero cuadros leves en pacientes inmunocompetentes, aunque la severidad puede depender también del inóculo micótico aspirado.²⁻⁴ Ante el antecedente epidemiológico se indica Anfotericina B^{2,6}. El histoplasma sospechado es poco probable y plausible; sin embargo, el antecedente del viaje a la cueva, en donde las heces del murciélago contienen cantidades importantes de este hongo²⁻³, sustentan iniciar la terapéutica antimicótica.

Se pidió el concurso de hematología, le solicitamos una investigación del hongo en aspirado medular y el hallazgo fue contundente, “Histoplasma” con una imagen microscópica típica y nada dudosa (Figura 1). La confirmación fue sorprendente y fascinante, sospecha que fue fundada a partir de una simple pregunta en un

momento crucial de la evolución clínica. De mano al hallazgo que convertía a la sospecha en certeza, se produjo una mejoría clínica muy importante, superó la insuficiencia respiratoria y el choque en 36 horas y estuvo despronado y extubado a las 48 horas.

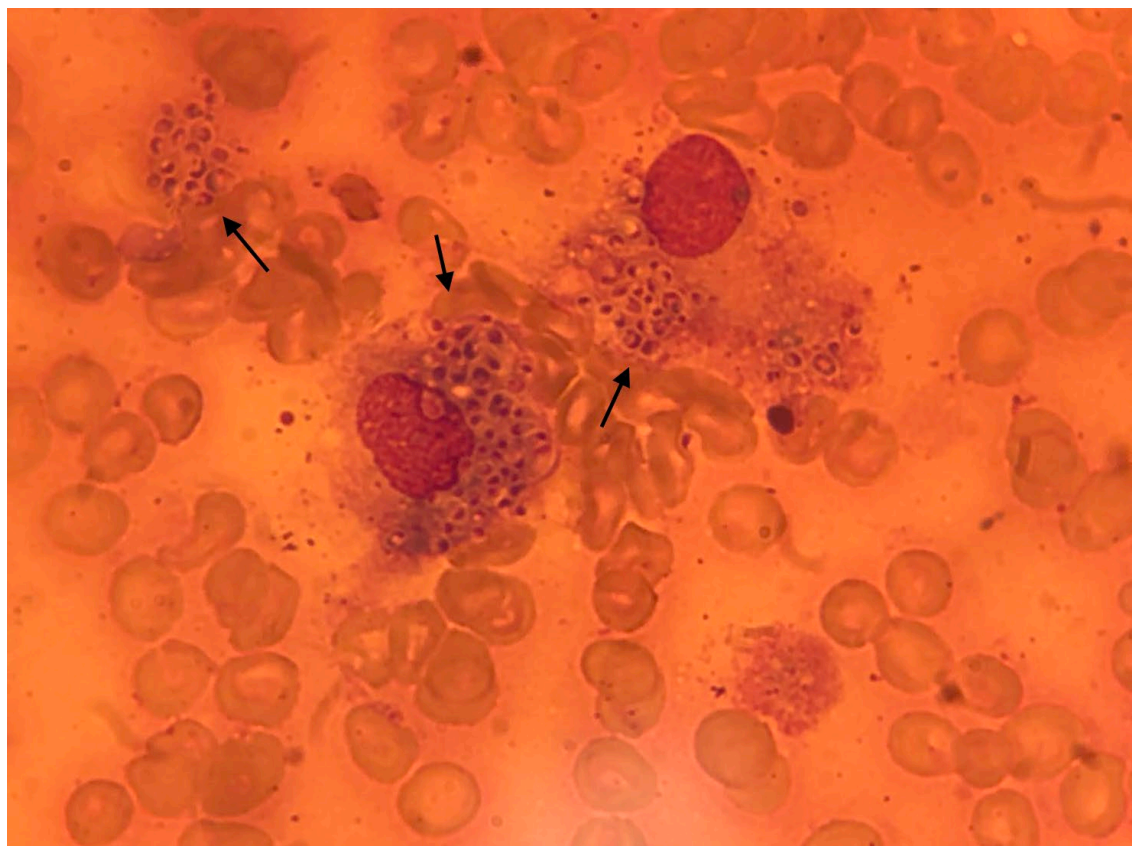


Figura 1: Aspirado de médula ósea con tinción de May-Grunwald-Giemsa donde se observan Macrófagos cargados de microorganismos dismórficos, y un acumulo fúngico extracelular compatibles con Histoplasma capsulatum, hallazgo del paciente evaluado en el relato clínico.

DISCUSSION

El motivo de relatar este caso clínico, lejos de ser un alimento al ego médico por un diagnóstico difícil, tiene una reflexión vital.

En un tiempo en dónde la medicina intensiva ha caminado de tener unos clínicos críticos impecables en el antaño, dónde la semiología, la fisiología, la fisiopatología eran robustas y en varias ocasiones las únicas herramientas médicas; a una medicina intensiva muy tecnológica y con metas de soporte de fallos orgánicos que colindan con objetivos de precisión y personalización y con la incursión de la inteligencia artificial. Hay que tener en cuenta algunas consideraciones que imperan en la narrativa previa:

La historia clínica, la anamnesis, el examen físico no deben desvanecerse y más bien deben ser el inicio y la guía de un manejo de alto nivel, que no solo soporte fallos, sino, que se enfoque precozmente en el diagnóstico y tratamiento de la patología desencadenante; y nos permita solicitar las pruebas analíticas necesarias (bioquímicas, microbiológicas, serológicas, etc) para poder hacer un diferencial correcto con otras entidades clínicas.

El camino del intensivismo no puede quedarse en una especialidad general, sino buscar la subespecialización y la ultraspecialización, eso hace que las evaluaciones solicitadas a los servicios clínicos y quirúrgicos sean más enfocadas y se genere un real trabajo en equipo, donde los desenlaces, si o si serán mejores.

La presencia de especialistas clínicos y quirúrgicos, que tengan una tendencia a entender la fisiopatología del enfermo crítico que dista mucho del paciente en hospitalización general, generará interacciones más agresivas, eficaces y eficientes que determinarán mejoría en desenlaces fuertes como mortalidad.

Los esteroides, aunque son una especie de “vieja confiable”, un término acuñado para describir algo que soluciona todo, pueden dar, como en este paciente, un efecto antiinflamatorio potente que enmascaró el cuadro clínico y dio una falsa certeza de respuesta terapéutica¹. En este caso, aunque la indicación fue sensata dado su vasculitis de base; encubrió y luego potencializó la virulencia fúngica, que se expresó por un cuadro clínico de severidad extrema.

En situaciones de patología crítica infecciosa, la presencia de auto anticuerpos no debería ser diagnóstica y más bien se debe valorar la probabilidad clínica y considerar que dentro de las pruebas de efectividad diagnóstica los falsos positivos y los falsos negativos siempre son omnipresentes.¹

La sospecha clínica y la curiosidad diagnóstica son las claves para llegar al más difícil diagnóstico, llevando en consideración una máxima en medicina: La clínica es y seguirá siendo soberana, haciendo que la medicina más allá de una ciencia se convierta en un arte que conjuga la necesidad de la comprensión de las enfermedades apoyado de los estudios de diagnóstico, pero recordando que esto ayuda a encontrar lo que se sospecha.²

Las herramientas diagnósticas simples como la morfología celular por microscopia en situaciones en las que la disponibilidad de otras herramientas diagnósticas más avanzadas y menos accesibles (serologías y PCR fúngico) ayudan a la confirmación diagnóstica de seguridad, y en este caso puntual la identificación de los hongos disformicos encapsulados, en donde su visualización transforma el diagnóstico de posibilidad a certeza.²⁻⁶

CONCLUSIONS

La medicina es una amalgama de arte y ciencia, que parte del subjetivismo de una entrevista (anamnesis) y pasa al objetivismo del examen físico, la analítica, la imagen y se soporta con técnicas de monitoreo de los sistemas que cada vez son más sofisticados y que se alimentan actualmente de algoritmos clínicos derivados de machine learning e inteligencia artificial. Pese a los avances descritos, si el primer punto que es la extracción correcta de datos en la entrevista clínica es deficiente, todo lo subsiguiente puede desvanecerse, como lo hemos avisado en este reporte y reflexión.

Contribuciones de los autores: Conceptualización, JV. y JC.; metodología, JV y JC.

Financiación: Esta investigación no recibió financiación externa.

Agradecimientos: al personal médico y de enfermería de la unidad de Terapia Intensiva del Hospital Pablo Arturo Suárez.

Conflictos de intereses: Los autores declaran no tener ningún conflicto de intereses.

REFERENCES

1. Jorge Luis Velez FMA. Pulsos o megadosis de esteroides: ¿cuándo están indicados? (Pulses or megadosis of steroids: when are they indicated?). *Avances en Biomedicina*. 2019 Oct 20;8(1):12–20.
2. Gilroy G. Disseminated histoplasmosis: A case of quick diagnosis and rapid, significant recovery. *Am J Respir Crit Care Med*. 2015;191.
3. Mussá NY, Ismail S, Carvalho D. Disseminated histoplasmosis diagnosed in a bone marrow sample. *Hematol Transfus Cell Ther*. 2022;44(1).
4. Johnson PC, Khardor N, Najjar AF, Butt F, Mansell PWA, Sarosi GA. Progressive disseminated histoplasmosis in patients with acquired immunodeficiency syndrome. *Am J Med*. 1988;85(2).

5. Kurtin PJ, McKinsey DS, Gupta MR, Driks M. Histoplasmosis in patients with acquired immunodeficiency syndrome. Hematologic and bone marrow manifestations. Am J Clin Pathol. 1990;93(3).
6. Kallen ME, Khalil A, DeRosa PA, Baer MR. Disseminated histoplasmosis mimicking hematologic malignancy in a patient with human immunodeficiency virus. EJHaem. 2022;3(2).

Recibido: 2 de abril de 2024/ **Aceptado:** 20 de mayo de 2024 / **Publicado:**15 de junio de 2024

Citación: Vélez-Páez J., Carranza J. La anamnesis, una herramienta diagnóstica poderosa en tiempos de medicina tecnológica e inteligencia artificial. Análisis y reflexión de un caso. Bionatura journal 2024; 1 (2) 3. <http://dx.doi.org/10.21931/BJ/2024.01.02.3>

Información adicional

ISSN 3020-7886

La correspondencia debe dirigirse a jlvelez@uce.edu.ec

Información sobre la revisión por pares. Bionatura Journal agradece a los revisores anónimos su contribución a la revisión por pares de este trabajo utilizando <https://reviewerlocator.webofscience.com/>.

Todos los artículos publicados por Bionatura Journal son de acceso libre y permanente en línea inmediatamente después de su publicación, sin gastos de suscripción ni barreras de registro.

Nota del editor: Bionatura Journal se mantiene neutral en cuanto a reclamaciones jurisdiccionales en los mapas publicados y afiliaciones institucionales.

Copyright: © 2024 por los autores. Presentados para su posible publicación en acceso abierto bajo los términos y condiciones de la licencia Creative Commons Attribution (CC BY) (<https://creativecommons.org/licenses/by/4.0/>).